

# Partikuliertes Dentin als autologes Ersatzmaterial zur Knochenregeneration

Dentin ist in struktureller Hinsicht ähnlich wie Knochen aufgebaut. Dentinmatrix besitzt wie Knochenmatrix osteoinduktive und -konduktive Eigenschaften und trägt zu einer Beschleunigung von körpereigenen Heilungsprozessen bei. Dass die Umwandlung von Dentin in Knochengewebe leicht möglich ist, konnte anhand experimenteller und klinischer Studien bei ankylosierten Zähnen beobachtet werden. Die Resorption der Zahnwurzel durch Osteoklasten war immer in den Fällen möglich, in welchen bei fehlendem Desmodont ein direkter Kontakt zwischen Zahn und Alveolarknochen entstanden war. Diese Eigenschaften sind auf ein großes Reservoir an bioaktiven, Knochen bildenden Matrixproteinen sowie verschiedenen Wachstumsfaktoren aus Dentin und Wurzelzement zurückzuführen, die sowohl unter pathologischen Bedingungen als auch kontrolliert freigesetzt werden. Hinzu kommen mesenchymale Stammzellen aus der Pulpa, die ebenfalls den Knochenneubildungsprozess unterstützen. Neben seiner guten Biokompatibilität scheint Dentin bezüglich der Wundheilung, der Implantatstabilität und der histologisch erkennbaren Knochenneubildung zu gleichwertigen Ergebnissen wie boviner Knochenersatz und autologer Knochen zu führen. Dentin wird dabei entweder als demineralisierte Dentinmatrix oder in mineralisierter Partikelform eingesetzt. Die Eigenschaften des Dentins als autologes Ersatzmaterial werden durch ein neu-

es Verfahren genutzt. Mittels des Smart Dentin Grinders der KometaBio Tissue Engineering (Champions Implants, Flonheim, Deutschland) können Zähne innerhalb kürzester Zeit zu einem autologen partikulierten Ersatzmaterial umgewandelt werden. Hierbei handelt es sich um einen Elektromotor mit einem austauschbaren Aufsatz. Der Aufsatz ist nur zum Einmalgebrauch bestimmt und besteht aus verschiedenen Kammern (Abb. 1).

## Methodisches Vorgehen

### Vorbereitung der Zähne

Ein extrahierter Zahn muss gewisse Voraussetzungen erfüllen, damit er für Augmentationsmaßnahmen verwendet werden kann. Wurzelgefüllte oder devitale Zähne kommen wegen der Verunreinigung durch das Wurzelfüllmaterial bzw. einer potenziellen Infektionsgefahr nicht infrage. Alle am Zahn anhaftenden Verunreinigungen (Konkremente etc.) sowie Füllungen und Karies müssen mit Diamantschleifern sorgfältig entfernt und die Zähne anschließend gut mittels Luft getrocknet werden.

### Herstellung der Dentinpartikel

Der Zerkleinerungsprozess findet in der Hauptkammer des Smart Dentin Grinders statt und dauert drei Sekunden. Anschließend werden die Bruchstücke während einer Vibrationszeit von 20 Sekunden nach ihrer Korngröße sortiert, indem sie dabei durch Siebe in zwei übereinanderliegende Auffangbehälter fallen. In dem ersten werden Bruchstücke einer Korngröße zwischen 300–1.200 Mikrometer aufgefangen. Diese Korngröße scheint bei Verwendung mineralisierter Dentinpartikel für die Knochenneubildung am besten geeignet zu sein, wie tierexperimentelle Studien zeigen konnten. Kleinere Partikel fallen aus der ersten Auffangkammer in die zweite Kammer. Dieser Vorgang kann beliebig oft wiederholt werden, bis sich keine Dentinpartikel mehr in der Hauptkammer befinden. Danach werden die

Partikel innerhalb von zehn Minuten chemisch mit einer Lösung aus Natriumhydroxid und 20 % Alkohol (Dentin Cleanser) gereinigt. Nach weiteren drei Minuten erfolgt die Neutralisation mit einer phosphatgepufferten Kochsalzlösung. Nach Trocknung der Partikel mit einem sterilen Tupfer ist das Material sofort nutzbar.

## Klinischer Fallbericht

### Kasuistik

Die 80-jährige Patientin, selbst Ärztin im Ruhestand, stellte sich im Mai 2016 mit der Bitte um eine prothetische Neuversorgung einer Brücke in regio 23–26 bei uns vor. Die allgemeine Anamnese ergab keine auffälligen Befunde. Die spezielle Anamnese zeigte, dass der Behandlungswunsch durch anhaltende Beschwerden am distalen Pfeilerzahn 26 bedingt war. Die metallkeramisch verblendete Brücke war zum Ersatz des fehlenden Zahnes 25 (nach Lückenschluss im Bereich des ebenfalls fehlenden Zahnes 24) hergestellt und auf Zahn 26 befestigt worden. Nach mesial stützte sie sich mit einer einfachen Metallauflage auf Zahn 23 ab (Abb. 2). Da die Patientin eine endodontische Versorgung des Zahnes 26 sowie eine konventionelle prothetische Neuversorgung ablehnte, entschlossen wir uns zur Entfernung des Zahnes 26 und zur Versorgung der Freierldücke im zweizeitigen Vorgehen mit zwei Implantaten in regio 25 und 27 und einer festsitzenden Brücke. Da die Patientin wünschte, dass nur körpereigenes Material bei notwendigen Aug-



Abb. 1

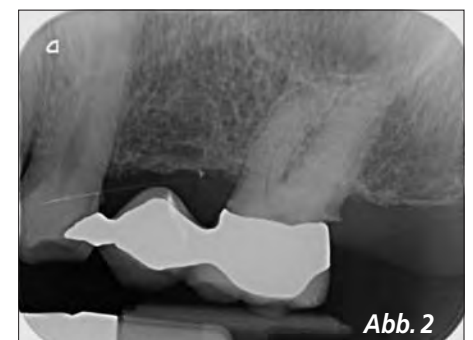


Abb. 2

mentationsmaßnahmen verwendet werden sollte, war vorgesehen, den Pfeilerzahn 26 als Quelle für ein Ersatzmaterial zu verwenden.

### Chirurgisches Vorgehen

Initial wurde der Patientin 40 ml Blut entnommen und zur Herstellung von plättchenreichem Fibrin nach der Methode von Choukroun (A-PRF, mectron Deutschland Vertriebs mbH, Köln) verwendet. Die hierfür notwendige Zeit von circa 15 Minuten wurde genutzt, um das Dentin Graft herzustellen. Nach palatinaler und vestibulärer Lokalanästhesie wurde die Brücke zunächst entfernt. Anschließend erfolgten mittels Lindemannfräse und unter Schonung insbesondere der vestibulären Knochenlamelle die Trennung und Entfernung der Zahnwurzeln (Abb. 3). Die in der entfernten Brücke enthaltenen Zahnbestandteile wurden ebenfalls gelöst und zusammen mit den drei Wurzelresten mechanisch gesäubert, chemisch gereinigt, luftgetrocknet und anschließend gemahlen (Abb. 4, 5). Während des Zeitfensters der chemischen Aufbereitung wurden nach Bildung eines Mukoperiostlappens in regio 25 und 27 zwei Titan-Implantate mit einer Länge von 11,5 mm und einem Durchmesser von 4,0 mm inseriert (Abb. 6). In regio 25 war ein ausreichendes vertikales und horizontales Knochenangebot vorhanden. Daher waren dort keine Augmentationsmaßnahmen notwendig. In regio 27 erfolgte wegen

der geringen Alveolarkammhöhe ein interner Sinuslift. Die Sinusbodenelevation wurde ohne zusätzliche Augmentationsmaßnahmen durchgeführt. Die Extraktionsalveole des Zahnes 26 hingegen wurde zur Ridge Preservation mit Dentin Graft aufgefüllt (Abb. 7). Der Insertionstorque betrug in regio 25 40 Ncm und in regio 27 25 Ncm. Der gesamte eröffnete OP-Situs wurde mit drei Lagen A-PRF Membranen abgedeckt und nach periostaler Schlitzzung speicheldicht verschlossen (Abb. 8). Eine postoperative Kontrolle am Folgetag und die Nahtentfernung nach zehn Tagen zeigten keine postoperativen Komplikationen.

### Implantatfreilegung

Nach drei Monaten erfolgte die Implantatfreilegung mittels krestaler Schnittführung. Der aufgebaute Knochenbereich zeigte sich vital, gut durchblutet und volumenstabil (Abb. 9).

### Fazit

Im vorliegenden Patientenfall konnte dem Patientenwunsch nach einer Implantatversorgung ohne eine zusätzliche Knochenentnahme und unter Verwendung körpereigenen Ersatzmaterials entsprochen werden. Dies war durch den Einsatz partikelförmigen Dentins möglich, welches anhand eines nicht mehr erhaltungswürdigen Zahnes der Patientin einfach, schnell und sicher gewonnen werden konnte. Auch wenn sich Dentin als Aug-

mentationsmaterial mittlerweile klinisch bewährt hat, bleibt abzuwarten, ob das gezeigte Verfahren eine anerkannte Alternative zu anderen etablierten Ersatzmaterialien werden könnte.

Abb. 1 – Smart Dentin Grinder mit Aufsatz  
Abb. 2 – Präoperatives Röntgenbild mit insuffizienter Brückenversorgung in regio 23–26  
Abb. 3 – Trennen der Wurzel mit der Lindemannfräse

Abb. 4 – Zahnwurzeln im Smart Dentin Grinder  
Abb. 5 – Dentinpartikel nach dem Mahlprozess  
Abb. 6 – Zustand nach Implantatinsertion in regio 25 und 27, vor Ridge Preservation in regio 26  
Abb. 7 – Einbringen der Dentinpartikel in die Extraktionsalveole in regio 26

Abb. 8 – Abschlussröntgenbild nach Implantatinsertion in regio 25, 27 und Ridge Preservation in regio 26

Abb. 9 – Zustand bei Freilegung der Implantate nach dreimonatiger Einheilung

Autor: Dr. Manuel Waldmeyer,  
„Geprüfter Experte der Implantologie“ der DGOI

### Weitere Informationen:

**Champions-Implants GmbH**

Telefon 06734 914080

[www.champions-implants.com](http://www.champions-implants.com)

[www.oralchirurgie.online](http://www.oralchirurgie.online)



Abb. 4




Abb. 5

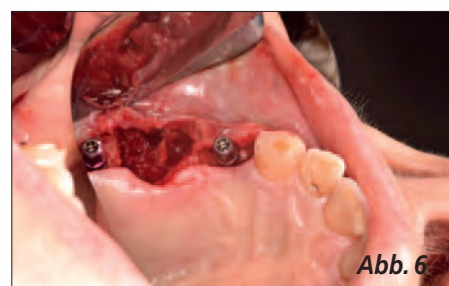

Abb. 6

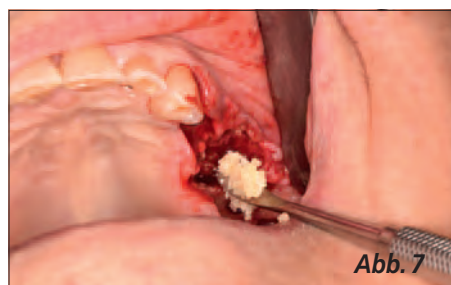


Abb. 7

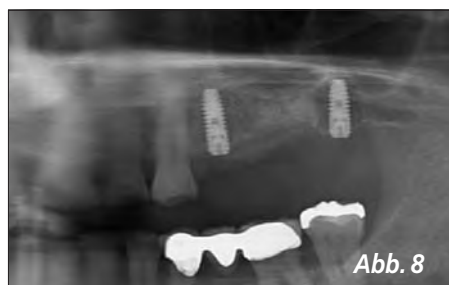

Abb. 8

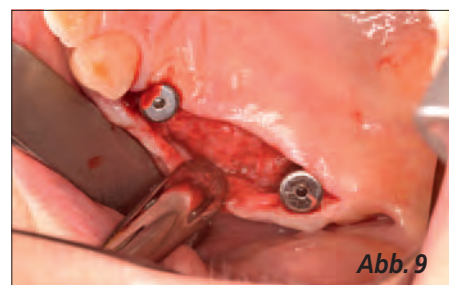


Abb. 9