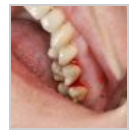
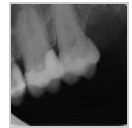
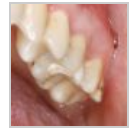

Startseite > Fachbereiche > Implantologie > Der extrahierte Zahn – Neue praxisorientierte
Quelle für den autologen Knochenaufbau

Artikelbilder



26. November 2017

Der extrahierte Zahn – Neue praxisorientierte Quelle für den autologen Knochenaufbau

 Dr. Manuel Waldmeyer
 Dr. Manuel Waldmeyer

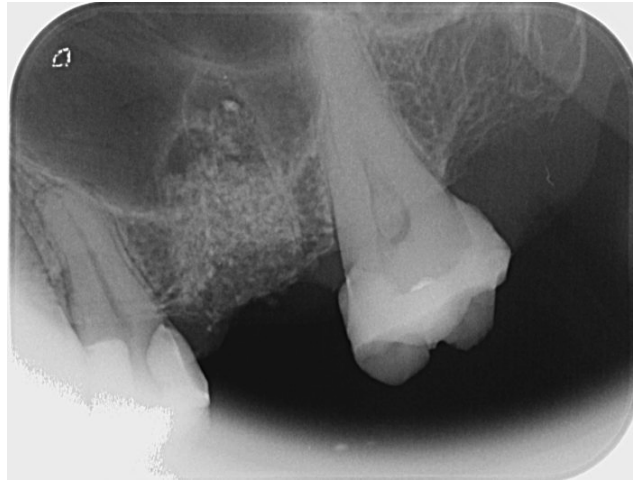
Die Zahnextraktion ist mit circa 13 Millionen Eingriffen (lt. Presseinfo 2007) pro Jahr in Deutschland eines der am häufigsten durchgeführten chirurgischen Verfahren. Der Zahn jedoch erfährt nach seiner Extraktion aktuell wenig Beachtung. Dies könnte sich ändern, da extrahierte Zähne neben den bisher bekannten und weit verbreiteten Verfahren der autologen Knochenblöcke ein alternatives Verfahren für die gesteuerte Knochenregeneration aus körpereigener Quelle des Patienten in sich bergen. Hierfür werden Prinzipien der Ankylose kurativ verwendet und in einem Chairside-Verfahren angewendet, welches nach wenigen Minuten den extrahierten Zahn in ein partikuliertes autologes Knochenersatzmaterial überführt. Diese Verfahren sind zeitlich unabhängig von der Extraktion und sollten eine Neubewertung des Biomaterials „Zahn“ mit sich bringen.



Literaturliste



Champions
Impants



Das Angebot von Knochenersatzmaterial auf dem deutschen Markt ist groß. So kann aus einer Vielzahl von allogenen, xenogenen oder alloplastischen Materialien ein Produkt gewählt werden, welches in den Körper des Patienten eingebracht, durch Osteoinduktion und Osteokonduktion die körpereigene Regeneration beeinflusst. Doch welches der vielen angebotenen Ersatzmaterialien das „Richtige“ oder das „Beste“ ist, liegt nicht nur in der korrekten Indikationsstellung, sondern auch in der Erfahrung und den Fähigkeiten des Chirurgen. Betrachtet man die Möglichkeiten autologer Quellen für die gesteuerte Knochenregeneration, so war bisher der autologe Knochen der Goldstandard körpereigener Regeneration. Die Verfahren der Materialgewinnung für die intraorale Knochenentnahme zeigen unterschiedliche chirurgische Schweregrade und werden zuweilen nur durch den spezialisierten Chirurgen durchgeführt. Ein Nachteil dieser Verfahren ist, dass fast immer ein zweiter OP Situs für die Gewinnung von Knochen eröffnet werden muss. 1) Ein neuartiger Ansatz ist, dass ein extrahierter Zahn als Quelle der körpereigenen Knochenregeneration genutzt wird. Der extrahierte Zahn wird hierfür mechanisch von allen Unreinheiten befreit und über ein mechano-chemisches Verfahren, welches chairside in circa 15 Minuten durchzuführen ist, in ein partikuliertes autologes Ersatzmaterial zur sofortigen Anwendung überführt.

Durch die direkte Verfügbarkeit des Knochenersatzmaterials aus eigener Quelle muss die Frage gestellt werden, ob nicht eine routinemäßige Augmentation aus prophylaktischen Gesichtspunkten sinnvoll erscheint. Dies sollte unter dem Gesichtspunkt des relativ einfachen chirurgischen Vorgehens, der geringen Komorbiditäten und dem Nutzen für den Patienten geschehen. Hierfür sei beispielhaft der Oberkieferseitenzahnbereich zu nennen. Nach Zahnextraktion kommt es zu einem rapiden Verlust des vertikalen Knochenangebotes, da die Wurzeln der Molaren den Boden der Nasennebenhöhle, gleichsam wie ein Zelt, elevieren und in Position halten. Fällt diese „Zeltstange“ weg und fehlt der funktionelle Reiz auf den umliegenden Knochen, kommt

[Cookieeinstellungen ändern](#)

☰ rophie beschränkt sich jedoch nicht nur auf die vertikalen Aspekte, sondern reichsam auf die transversalen. 2,3) Somit sind vestibuläre Einziehungen oft vorkommende Ausprägungen, die später aufwendig augmentiert werden müssen, um ein stabiles implantologisches Langzeitergebnis zu erzeugen und um das Implantat an die prothetisch korrekte Position zu inserieren.

Wissenschaftlicher Kenntnisstand „Dentin“

Für die gesteuerte Knochenregeneration ist eine osteokonduktive Leitstruktur von besonderer Bedeutung, da über diese körpereigene Zellen in den Defektbereich eindringen und das Ersatzmaterial über die Zeit in körpereigenes Material transformieren oder so einbauen, dass eine funktionelle Matrix aus Knochenersatzmaterial und Eigenknochen entsteht, welche volumenstabil und in Funktion verbleibt. Dentin als körpereigene Quelle ist hierfür von besonderem Interesse, da seine Eigenschaften hinsichtlich seiner Transformation zu Knochen ein körpereigener Prozess sind.

Dieser ist jedem Zahnarzt unter dem Begriff der Ankylose bekannt. Hierbei scheint das fehlende Desmodont eine entscheidende Rolle zu spielen, da Resorption durch Osteoklasten den direkten Kontakt zwischen Alveolarknochen und Zahn benötigt. 4, 5) In der chemischen Zusammensetzung sind Dentin (70 Prozent Hydroxylapatit, 20 Prozent Collagen Typ I, 10 Prozent Wasser) und kortikaler Knochen (60 Prozent Hydroxylapatit, 30 Prozent Collagen Typ I, 10 Prozent Wasser) sehr ähnlich aufgebaut. 6) Dentin birgt jedoch nicht nur die etwa gleichen Eigenschaften wie kompakter Knochen hinsichtlich seiner chemischen Zusammensetzung, sondern beinhaltet auch Wachstumsfaktoren (GFs) sowie BMPs eingebaut in seinem Hydroxylapatitgitter, welche spezifisch für die Knochenregeneration genutzt werden können. 7,8,9,10)

Ankylose

Unter pathologischen Gegebenheiten, etwa nach Trauma und Avulsion, sind Resorptionserscheinungen der Wurzel bekannte Phänomene, in deren Verlauf es zur Umwandlung von Dentin in Knochengewebe kommt. Ein Prozess, den wir in unserem klinischen Alltag fürchten, da dieser zuweilen unerkannt voranschreitet und uns zu einer engmaschigen Kontrolle eines traumatisierten Zahnes hinsichtlich seiner Vitalität und seiner radiologischen Erscheinung zwingt. 11) Aber gerade diese Eigenschaften der lateralen Resorption, die durch das oben genannte Reservoir an bioaktiven, knochenbildenden Matrixproteinen sowie verschiedener Wachstumsfaktoren aus dem Dentin bedingt ist, lässt sich kurativ nutzen. Genauer

Cookieeinstellungen ändern

III beschrieben ist Ankylose ein biologischer Prozess, in welchem Zellen mit osteogenem Potential durch die mineralisierte Oberfläche des Zementums oder des Dentins angezogen werden. Diese Zellen adherieren durch Integrine an der Dentinoberfläche und sezernieren mineralisierte Matrix auf die Dentinoberfläche. Somit entsteht ohne zelluläre Interferenz eine auf der Oberfläche des Dentins zementierte mineralisierte Knochenmatrix (Abbildung 18: Histologie des Knochen-Dentin-Interface).

Zeitlicher Zusammenhang zwischen Extraktion und Nutzung des Zahnes als körpereigene Materialquelle

Durch die im Gitter des Hydroxylapatits eingeschlossene Lage der Wachstumsfaktoren und der BMPs ist eine zeitlebende Nutzung des Zahnes als autologe Quelle denkbar, sofern der Zahn trocken und ohne extreme Wärmeeinflüsse gelagert wird. Schmidt-Schultz und Schultz 12) fanden an fossilen Zähnen, dass diese unverändert in ihrer chemischen Zusammensetzung waren und ihr Gehalt an BMPs/GFs vergleichbar mit frisch extrahierten Zähnen war. Damit sind für den klinischen Alltag mehrere Varianten der Nutzung denkbar: Hierunter kann die direkte Nutzung des Zahnes als Ausgangsmaterial für die gesteuerte Knochenregeneration der Extraktionsalveole genannt und empfohlen werden. Sollten hierbei Anteile des Partikulats nicht genutzt werden, so können diese zu einem späteren Zeitpunkt, und nach erneuter chemischer Vorreinigung, in dem beschriebenen Verfahren genutzt werden. In jedem Fall sollte eine Mitgabe des extrahierten Zahnes an den Patienten und eine entsprechende Aufklärung hinsichtlich der späteren Nutzungsmöglichkeiten erfolgen. Auch kleinere Zahnfragmente sollten dem Patienten mitgegeben werden, da es zu einer Volumenvergrößerung durch den Aufarbeitungsprozess kommt.

Studien zu Dentin als Knochenersatzmaterial

Dentin als körpereigene Quelle für Knochenregeneration ist schon lange bekannt 13), wurde jedoch bisher nicht in ein klinisches Anwendungsverfahren umgesetzt. Quasi parallel sind aktuell zwei Verfahren für die klinische Anwendung auf den Markt gekommen. Diese unterscheiden sich hinsichtlich der chemischen Zusammensetzung des Endproduktes. Das hier beschriebene Verfahren der Firma KometaBio Tissue Engineering (im Vertrieb durch Champions Implants) erzeugt ein mineralisiertes Zahnpartikulat. Ein alternatives Verfahren wurde von Sohn et al. in Südkorea entwickelt (Top Graft, Vacua Sonic Systems), welches ebenfalls chairside einen extrahierten Zahn als Ausgangsprodukt nutzt – diesen jedoch, je nach Anwendungszweck, in einem mindestens etwa 30-minütigen Verfahren

Cookieeinstellungen ändern

- III :mineralisiert. 14,10,6) Beide Produkte sind nach der Aufarbeitung direkt nutzbar.
- III e Umsetzungsrate des demineralisierten Zahnes ist initial höher und setzt mehr Wachstumsfaktoren frei 15), jedoch bleibt ein wissenschaftlich evidenter Vergleich beider Verfahren Bestandteil aktueller Forschungsbestrebungen.

Dentin als Knochenersatzmaterial wurde tierexperimentell im Rahmen der Entwicklung des Smart Grinders überprüft. Hierfür stand das 2011 von Professor Binderman et al. entwickelte Rattenmodell zur Verfügung. In diesem, auf der Dark Agouti (DA) Ratte basierendem Modell, wird Knochenersatzmaterial auf seine Eigenschaften, Knochenneubildung anzuregen, überprüft. Dies geschieht unter dem Einfluss des Knochenersatzmaterials, welches mit frisch entnommenem femuralen spongiösen Knochen einer anderen DA Ratte gemischt, sofort in eine subkutane Tasche im Bereich des Thorax der Ratte eingeführt wird. Auf diesem Weg wird der direkte Einfluss von umgebendem Knochen umgangen und nach drei Wochen wird die erfolgte Knochenneubildung überprüft. Die histologische Auswertung dieses Modells kann somit folgende Aspekte berücksichtigen:

- Die Fähigkeit des KEM osteogene Zellen auf seiner Oberfläche zu rekrutieren, welche die Knochenneubildung direkt auf der Oberfläche des KEM triggern,
- die Fähigkeit des neuen Knochens, das Einwachsen von Blutgefäßen und die Bildung des neuen Knochens und Knochenmarks zuzulassen und
- die Rekrutierung von Osteoklasten zu erfassen, welche das KEM resorbieren.

Auf diese Weise wurde eine vergleichende Analyse von kommerziell verfügbaren KEMs unter denselben Bedingungen wie bei einer humanen Sinuslift-Operation durchgeführt. Dies führte zu der Konklusion, dass sich die verschiedenen Knochenersatzmaterialien gleichartig beim Menschen wie beim Rattenmodell verhielten. Des Weiteren erwies sich Dentin im DA Rattenmodell wie ein bioaktives Material, an dessen Oberfläche direkte Knochenneubildung entstand. Es konnte somit gezeigt werden, dass autologes Dentin ein ideales Knochenersatzmaterial darstellt, welches gleichwertige mechanische Eigenschaften wie alloplastische und xenogene Produkte lieferte und andere Studien somit stützte, aber gleichzeitig durch inhärente Proteine osteogene Zellen anzog und somit neue Knochenbildung anders als alloplastische oder xenogene KEMs induzierte.

Die gute Biokompatibilität 15) von Dentin hinsichtlich der histologisch erkennbaren Knochenneubildung, der Wundheilung und der Implantatstabilität führt zu gleichwertigen Ergebnissen wie bei der Nutzung von xenogenem Knochenersatz 16)

Cookieeinstellungen ändern



ler autologem Knochen 17), welche die gesteuerte Nutzung des Dentins für
irative Ansätze als mögliche autologe Quelle ebenfalls dokumentieren.

Smart Grinder Protokoll

Der Smart Grinder wurde durch die israelisch-amerikanische Firma KometaBio Tissue Engineering entwickelt und zeigt eine bereits vierjährige internationale Markterfahrung in den Herkunftsländern auf.

In seiner Erscheinung ähnelt der Smart Grinder einer kleinen elektrischen Kaffeemühle. Die Maße des Geräts sind mit 16x12cm bei einem Gewicht von nur 1290 g ebenfalls klein gehalten. Funktionell ist der Smart Grinder in zwei Bereiche aufgeteilt: Er besteht aus einer Tischeinheit, in welcher ein Elektromotor und ein Vibrationselement verbaut sind, und einer Verbrauchskammer, die mit der Tischeinheit verbunden wird.

Die Verbrauchskammern sind Einmalprodukte, die idealerweise dem Patienten nach der Nutzung mitgegeben werden sollten. Diese besteht aus einer Hauptkammer mit Mahlwerk, welches sich unter einer transparenten Kuppel aus durchsichtigem Kunststoff verbirgt, einem Auffangbehälter und einer Abfallkammer.

Ein in die Hauptkammer eingelegter Zahn wird in einer nach Herstellerangaben empfohlenen Zeit von drei Sekunden zerkleinert. Anschließend wird über 20 Sekunden das Gerät in Vibration versetzt und die entstandenen Partikel gelangen über das im Boden der Hauptkammer befindliche Gitter in das Innere der Kammer. Partikel, die diese Sortierung durchschreiten, weisen eine Größe von 300-1200 Mikrons auf, welche sich als ideale Partikelgröße für Knochenersatzmaterial gezeigt haben. Verbleiben größere Partikel in der Hauptkammer, so kann die Partikulierung beliebig oft wiederholt werden, bis alle Zahnanteile die Hauptkammer verlassen haben. Nicht vom Hersteller ausdrücklich genannt, jedoch aus der häufigen Anwendungsbeobachtung heraus, lässt sich zusätzlich das manuelle Beklopfen der Verbrauchskammer am Ende der Vibrationsphase empfehlen. Somit lösen sich noch in dem Gerät verkeilte Partikel und die Ausbeute vergrößert sich. Nach einer kurzen Fallstrecke werden die Partikel dann in dem Auffangbehälter gesammelt. Der Boden des Auffangbehälters ist erneut ein Sieb. Partikel mit einer Korngröße, die kleiner als 300 Mikrons sind, passieren durch Vibration das Auffangbehälter hin zur Abfallkammer. Durch aktivierte Vibration werden somit Partikel, die sich wissenschaftlich als zu klein erwiesen haben, in einem Abfallcontainer separiert.

Das Aufarbeitungsprotokoll beinhaltet vier einfache Schritte, bestehend aus

[Cookieeinstellungen ändern](#)


traktion, mechanischer Reinigung, Partikulierung und chemischer Reinigung:



Die Extraktion erfolgt nach den bekannten Regeln der Minimalinvasivität unter Beachtung der vestibulären Knochenlamelle ohne die Nutzung von Zangen. Ebenfalls zu beachten ist, dass im Rahmen der Osteotomie das Zahnmaterial nur gering geschädigt werden sollte.

Die entnommenen Zahnfragmente werden im folgenden Schritt mechanisch gereinigt. Dies erfolgt unter konstanter Wasserkühlung und entfernt alle Verunreinigungen an dem extrahierten Zahn. So sollten sich nach der Reinigung keine Reste von Füllungen, Weichgewebsanhaftungen, Konkrement oder Ähnlichem befinden. Bevor die Zahnfragmente dem Smart Grinder zugeführt werden, müssen diese sorgfältig mit Druckluft getrocknet werden, da feuchte Fragmente den Partikulierungsprozess nachhaltig negativ beeinflussen können.

Die eigentliche Partikulierung erfolgt in der Verbrauchskammer nach dem oben beschriebenen Vorgehen. Sind alle Fragmente aus der Hauptkammer in Partikel überführt, wird die Auffangkammer herausgezogen und der Inhalt in ein Dappenglas überführt. Hier erfolgt nun die zweistufige chemische Reinigung. Der sogenannte Dentin Cleanser (engl. Cleanser = Reinigungsmittel; Natriumhydroxid und 20 Prozent Alkohol) wird dem Dappenglas solange zugeführt, bis alle Partikel schwimmend benetzt sind. Nach der vorgeschriebenen Einwirkzeit von zehn Minuten wird mittels sterilem Tupfer der Dentin Cleanser entfernt und die Buffered Saline Lösung (phosphatgepufferte Kochsalzlösung) zugeführt, welche nach drei Minuten ebenfalls mit sterilem Tupfer wieder entfernt wird. Hiernach ist das entstandene Produkt sofort anwendungsbereit. Es zeigt im gewissen Maße eine adhäsive Wirkung unter sich und zu den zahnärztlichen Instrumenten, so dass sich die Verarbeitung als sehr einfach und gewohnt gestaltet.



Cookieeinstellungen ändern

≡ **inisches Anwendungsbeispiel 1: Gesteuerte Knochenregeneration und ...atelet Rich Fibrin**

Eine 34-jährige Patientin stellte sich im Oktober 2016 bei uns in der Praxis mit akuten Schmerzen ausgehend von Zahn 26 vor. Bei unauffälliger Allgemeinanamnese gab die Patientin an, dass dieser Zahn einige Monate zuvor notdienstlich endodontisch behandelt wurde, sie jedoch keine weiteren Behandlungsbestrebungen verspürte. Ein lautes Knacken, Aufbisschmerz und eine zunehmende Lockerung des Zahns waren die erneuten Gründe für die Konsultation bei uns unter der Verdachtsdiagnose der vertikalen Fraktur. Bei Untersuchung des Zahnes 26 konnte eine, den ganzen Zahn umläufig umspannende, Frakturlinie zwischen der palatinalen und den vestibulären Wurzeln unter Lupenvergrößerung festgestellt werden. Da die Patientin keinen körperfremden Knochenersatz und den Lückenschluss über ein Implantat wünschte, wurde sich für die Nutzung des extrahierten Zahnes für das Smart Grinder Verfahren in einem zweizeitigen Verfahren entschieden.

Chirurgisches Vorgehen

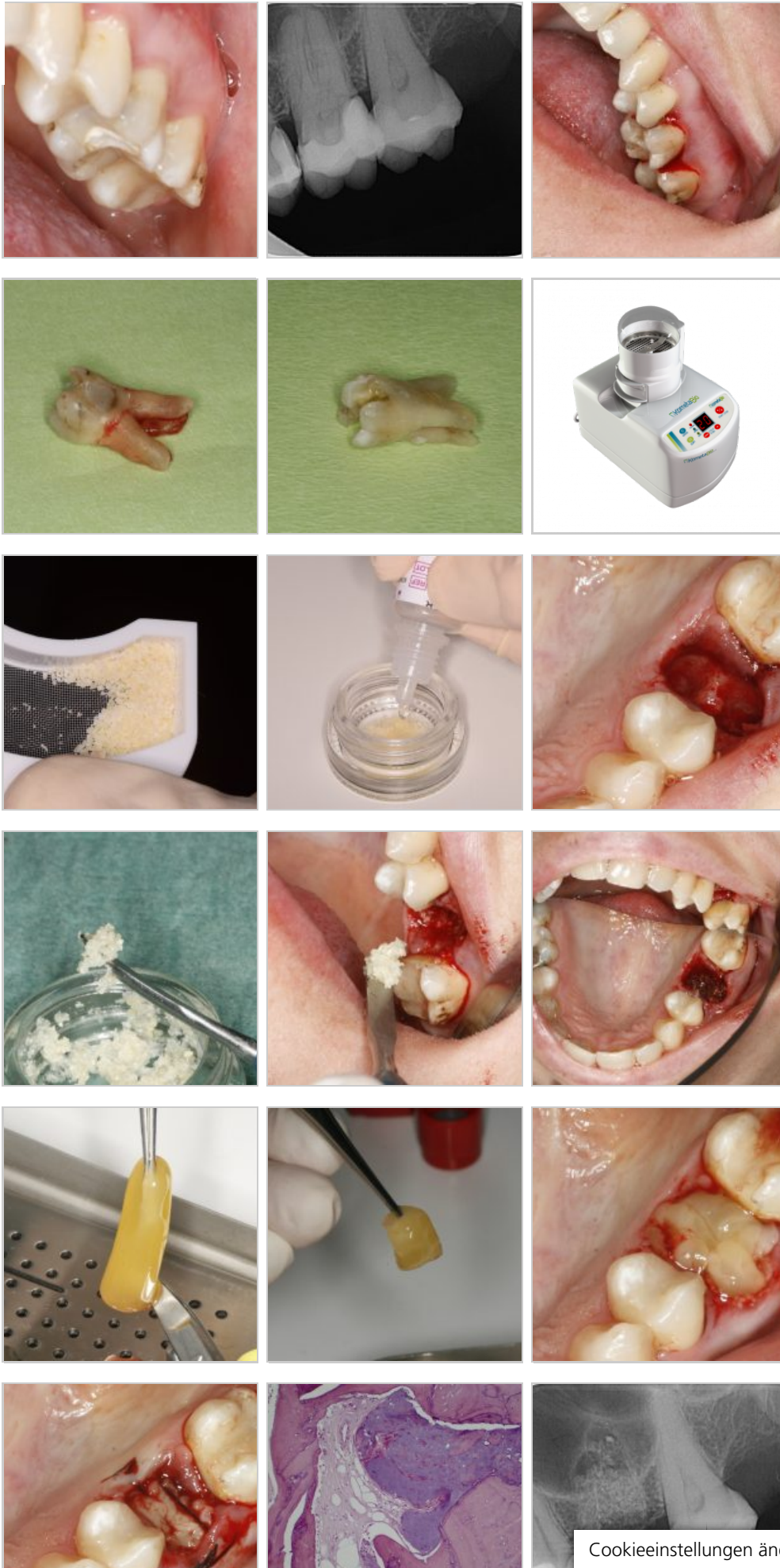
Vor der eigentlichen Behandlung wurden der Patientin 20 ml Blut entnommen und zur Herstellung von plättchenreichem Fibrin nach der Methode von Choukroun/Ghanaati (A-PRF, Mectron Deutschland Vertriebs mbH) aufgearbeitet. Die hierfür notwendige Zeit von circa 15 Minuten wurde genutzt, um den Zahn zu entfernen und das körpereigene Ersatzmaterial parallel zu erstellen.

Ein minimalinvasives Vorgehen hinsichtlich der Schonung der oft sehr dünnen vestibulären Lamelle empfiehlt den routinemäßigen Einsatz einer Fräse für die Zahnentfernung. Anders als bisher oft üblich, sollte ebenfalls auf einen substanzschonenden Abtrag am Zahn geachtet werden. Aufgrund der starken Lockerung des Zahnes wurde im konkreten Fall jedoch auf dieses standardisierte Verfahren verzichtet und der Zahn wurde konventionell nach dem Lösen des parodontalen Halteapparats mit einem Desmotom durch Zangenextraktion entfernt. Der extrahierte Zahn wurde mechanisch mittels Diamant gereinigt, mittels Sprayvit luftgetrocknet und dem Smart Grinder Verfahren zugeführt. Nach der Partikulierung erfolgte die oben beschriebene chemische Reinigung des autologen Ersatzes. Während dieser Zeit wurde die Extraktionsalveole mit Hilfe eines scharfen Löffels gründlich kürettiert und anschließend unter Zuhilfenahme einer Lupenbrille ausgiebig kontrolliert, so dass keine weichgewebigen Anteile in dem Knochenfach verblieben. Die Extraktionsalveole wurde bis zu ihrer knöchernen Begrenzung unter leichter Kompression, die über einen sterilen Tupfer erfolg

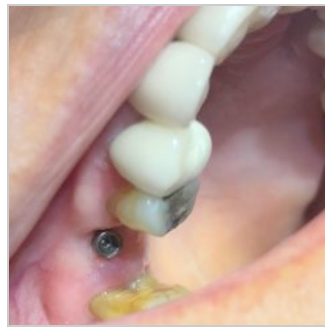[Cookieeinstellungen ändern](#)

≡ satzmaterial aufgefüllt. Unter Zuhilfenahme der sogenannten PRF Box, wurde ein PRF Plug (siehe Abbildung 14) erstellt, welcher ebenfalls unter leichter Kompression eingebracht, den weichgewebigen Abschluss bildete. Zwei horizontale Matrizennähte sicherten den Aufbau. Die Kontrolle am Folgetag sowie zum Zeitpunkt der Fadenentfernung zeigte keine postoperativen Komplikationen.

III



Cookieeinstellungen ändern



Klinisches Anwendungsbeispiel 2: Sofortimplantation und parallele Augmentation

Eine 69-jährige Dame stellte sich mit einer kombinierten Paro-Endo-Läsion am Zahn 16 einzig mit dem Beschwerdebild einer zunehmenden Zahnlockerung bei uns vor. Die Allgemeinanamnese war unauffällig. Die spezielle Anamnese zeigte eine gute Mundhygiene und eine Historie von Bruxismus, welcher jedoch mittels Schienentherapie und strikter Compliance durch den Patienten gut eingestellt war. Die Allgemeinanamnese ergab einen eingestellten Diabetes und eine KHK Vorerkrankung. Eine Sondierung mittels Nabersonde zeigte einen in alle Richtungen komplett durchgängigen Furkationsbefall bei einem Lockerungsgrad von III bis IV. Eine gezielte Sondierung der vestibulären Lamelle und des interrädikulären Knochens ließen auf ihre Intaktheit schließen. Aufgrund anderer, ihre Grunderkrankung betreffender Therapien der Patientin, war es ihr Wunsch, ein möglichst zeitsparendes Verfahren mit wenigen Behandlungssitzungen zu erhalten. Daher wurde sich für eine Kombination aus dem Smart Grinder Behandlungsansatz zusammen mit dem MIMI-Behandlungsprotokoll (Champions Implants GmbH) mittels (R)evolution Implantat entschieden.

Chirurgisches Vorgehen

Auch in diesem Fall wurde der parodontale Halteapparat mit einem Desmotom gelockert und der Zahn durch Zangenextraktion vorsichtig entfernt. Der extrahierte Zahn wurde chairside nach dem Smart Grinder Protokoll aufgearbeitet und partikuliert. Parallel hierzu wurde die interrädikuläre Knochenlamelle mittels Pilotbohrung und Kondenser aufgearbeitet und für die Aufnahme des Implantats vorbereitet. Nach der Insertion eines 4,0x10 mm Implantats wurde die radiologische Kontrolle der korrekten Implantatposition durchgeführt und die Extraktionsalveole mittels autologem Ersatzmaterial bis zum umgebenden Knochenniveau mit leichter Überkompensation aufgefüllt und der Eigenheilung ohne zusätzliche Stabilisierungsmaßnahmen überlassen. Die Kontrolle am Folgetag sowie nach einer Woche zeigten keine postoperativen Komplikationen.

[Cookieeinstellungen ändern](#)

☰ Dental Barometer immer mit dabei

Mit unserem E-Paper haben Sie die Möglichkeit alle Ausgaben kostenfrei mobil auf Ihrem Smartphone, Tablet oder Laptop zu lesen.

ÜBER UNS

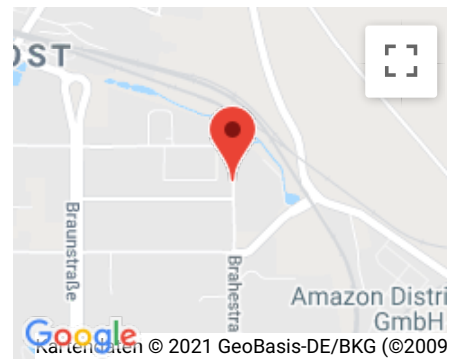Das Dental Barometer – die Fachzeitschrift für Zahnmedizin und Zahntechnik – gehört zu den auflagenstärksten zahnmedizinischen Fachtiteln Deutschlands.

KONTAKT

Brahestr. 16,
D-04347 Leipzig
+49 (0) 341 231 032-0
+49 (0) 341 231 032-11
info@dental-barometer.de
www.barometer-verlag.de

INFO

Service
Impressum
Datenschutzerklärung
AGB



Copyright © 2018 Barometer Verlagsgesellschaft mbH. Alle Rechte vorbehalten.

Cookieeinstellungen ändern



Cookieeinstellungen ändern

