

Smart Grinder-Verfahren

Extrahiertes Zahnmaterial als autologes KEM

Die große Selbstverständlichkeit, mit der ich zwischen 1994 und 2016 autologen Knochen, alloplastisches oder bovines Material als Knochenersatzmaterial (KEM) einsetzte, ist vorbei, seit ich Prof. Dr. Itzhak Binderman im April 2016 in Nizza kennenlernte. Prof. Binderman hat an der Universität Tel Aviv ein Verfahren entwickelt, das aus dem extrahierten Zahn des Patienten autologes KEM erzeugt. Das einfache Handling des Smart Grinder-Verfahrens und die Tatsache, dass patienteneigenes Material – ohne Veränderung der Struktur – nur zerkleinert und gereinigt wird, sind einige der Erfolgsfaktoren für den „Boom“ des Verfahrens auch in Deutschland.

Die Zahnpartikulierung in optimale Korngrößen einschließlich der nachfolgenden Reinigung dauert ca. zwölf Minuten und ist an eine geschulte ZFA-Mitarbeiterin delegierbar. Das Privathonorar von 150 Euro bei Gesamtkosten von etwa 160 Euro zumutbar. Ich erlebe es immer wieder, dass sich nach einer kurzen Aufklärung mehr als 90 Prozent der Patienten für diese Art der „Socket Preservation“ nach einer Extraktion entscheiden. Seit nunmehr acht Jahren liegen klinische, histologische und radiologische wissenschaftliche Studien vor. Bei ca. 2.000 Anwenderpraxen weltweit sind die Reaktionen auf den *Smart Grinder* so positiv, dass meiner Ansicht nach Praxen über dieses Verfahren aufklären und es einsetzen sollten.

Im ersten Schritt nach Wiedereinsetzen des zerkleinerten Zahnmaterials werden dabei Zahnpartikel bindegewebsfrei von Knochen umschlossen. Monate bis Jahre später findet eine Ersatzresorption statt, die zu neu gebildetem und lamellärem Knochen führt. Die Matrix von Zahnmaterial hat – wie Knochen – die chemischen und physikalischen Eigenschaften, Vorläuferzellen anzuziehen, und induziert somit neues Knochenwachstum.

Mechanisch werden vor dem Mahlvorgang die extrahierten Zähne ortho- und retrograd von

sämtlichem Fremdmaterial wie Amalgam, Komposit, Zemente, Endomaterial mittels Hartmetall, Diamanten und rotem Winkelstück (durch die ZFA) gereinigt. Innerhalb von drei Sekunden wird der Zahn (beziehungsweise die Zähne) im *Smart Grinder* zermahlen und innerhalb von weiteren 20 Sekunden auf zwischen 250 bis 1.200 µm Korngrößen gesiebt. Diese Korngrößen haben sich als ideal erwiesen, es ist sichergestellt, dass in diesen Fragmenten alle Knochenwachstumsfaktoren (BMP) vorhanden sind. In der unteren Kammer des Geräts ist lediglich feiner „Zahnstaub“, der diese Faktoren nicht enthält.

Da die Matrix/Struktur des patienteneigenen Zahnmaterials weder durch die Zerkleinerung noch durch die Reinigung mit der Natriumhydroxid-Lösung 0,5M (*Cleanser*, GE Healthcare Bio-Sciences AB, Sweden GE Healthcare, Application note 18-1124-57 AG) und die anschließende pH-Wert-Abpufferung auf pH 7,1 neutralisiert wird, handelt es sich bei diesem „chair-side“-erstellten KEM auch nicht um ein neu erschaffenes Medizinprodukt – sonst würde entnommener Knochen als autologes KEM auch zum Medizinprodukt werden, insofern Piezodiamanten mit physiologischer Kochsalzlösung zum Einsatz kommen. Auch durch die Präparation eines Zahns zur Aufnahme einer Krone



Das Champions-
Team auf der
IDS: Halle 4.1
Stand B 071

wird der Zahn nicht zum (verkaufsfähigen) MDP.

Fakt ist, dass alle Knochenwachstumsfaktoren durch fünfminütige *Cleaner*-Reinigung und Abpufferung nicht verändert, beeinträchtigt oder gar eliminiert werden (können). Warum? Da diese nicht auf der Oberfläche der Zahnfragmente oder in den Dentintubuli, sondern in der Matrixstruktur selbst platziert sind.

Wer sollte das *Smart Grinder*-Verfahren anwenden?

Bei den Aufklärungspflichten, denen wir als Ärzte/Zahnärzte unterliegen, ist vor jeder Zahnextraktion der Patient zu informieren, dass eine Extraktion negative Auswirkungen sowohl für das Weichgewebe als auch für das Hartgewebe haben wird, und dies innerhalb der ersten drei bis sechs Monate postoperativ. Deshalb ist es meiner Ansicht nach eine moralische und ärztliche Pflicht, den Patienten darüber aufzuklären, dass der beste Zeitpunkt einer Zurückführung des eigenen zerkleinerten und gereinigten Zahnmaterials gleich im Anschluss an die Extraktion ist. Aufklären über mögliche Infektionen wie beim Einsatz „toten“, bovines oder synthetischen Materials müssen wir beim *Smart Grinder*-Verfahren nicht, da es zu einer solchen nicht kommt. Es ist patienteneigenes Material, das zwar nicht steril ist, aber speziell zerkleinert und intensiv gereinigt wurde. Für das Team gibt es als Hilfestellung zur Patientenaufklärung einen vom VIP-ZM erstellten Patientenflyer.

Eine Umfrage bei VIP-ZM-Mitgliedern ergab, dass neun von zehn Patienten in die, nun auch für sie bezahlbare, Socket Preservation eingewilligt haben. Ein später oft benötigter Knochenaufbau ist wesentlich aufwendiger und um ein Vielfaches teurer. Vor allen Dingen machen wir beste Knochen- und Zahnfleischprophylaxe (ohne vertikalen oder horizontalen Abbau wie in **Abb. 13 und 14** zu sehen), unabhängig davon, ob man zwei oder mehr Monate später implantiert oder nicht.

Wann sollte der Behandler das *Smart Grinder*-Verfahren anwenden?

Idealerweise gleich im Anschluss nach jeder Extraktion/Osteotomie bei Er-

wachsenen; nicht bei Kindern im Wechselgebiss. Da durch den Grindervorgang das Zahnmaterialvolumen um Faktor drei gesteigert wird, bleibt oft auch wertvolles Material übrig. Dieses Material oder nicht aktuell benötigte Zähne selbst sollte man für eventuell späteren Bedarf (beispielsweise für Sinuslift-Operationen) aufheben. Dazu reicht die trockene Aufbewahrung im Dappenglas ohne weitere Hilfsflüssigkeiten oder andere Besonderheiten. Aktuelle Studien aus einer Universität Kairo/Ägypten zeigen, dass 2.500 Jahre alte mumifizierte Zähne noch im Besitz aktiver Knochenwachstumsfaktoren sind. Also: lebenslange Aufbewahrungspflicht für alle Zähne, die extrahiert werden.

Weisen Milchzähne und Weisheitszähne ausreichende Mengen an Stammzellen auf? Sehr wahrscheinlich wird sinnvolles „Bio-Recyclen“ mehr Bedeutung haben, als wir heute annehmen. Deshalb kläre ich die Eltern meiner kleinen Patienten auf, die Zähne nicht nur für die „Zahnfee“ aufzuheben, sondern auch für ihre Liebsten selbst ...

Zahnbein	Kortikaler Knochen
Hydroxylapatit 70%	Hydroxylapatit 60%
Kollagen Typ I 20%	Kollagen Typ I 30%
Wasser 10%	Wasser 10%
Zahnschmelz	
Hydroxylapatit 95%	
Wasser/ Kollagen 4%	

Abb. 4: Knochen und natürlicher Zahn sind sehr ähnlich aufgebaut.



Abb. 6 und 7: Mikroflora (grün) auf einer Zahnfragmentoberfläche und nach *Cleaner*-Anwendung. Durch den *Cleaner* werden alle Bakterien, Viren, Pilze und Endotoxine auf den Oberflächen und in den Zahntubuli eliminiert.



Abb. 1 und 2: Prof. Dr. Itzhak Binderman (Universität Tel Aviv/Israel) ist der Entwickler des *Smart Grinder*-Verfahrens (KometaBio, Vertrieb: Champions-Implants GmbH).

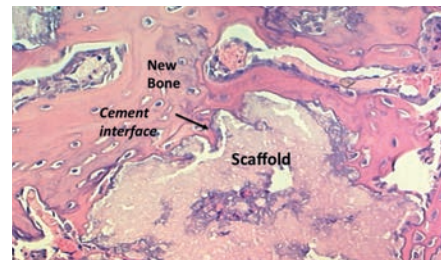

Abb. 3: Zahlreiche histologische Studien weltweit belegen das „Naturprinzip“ des *Smart Grinder*-Verfahrens mit der Neubildung von lamellärem Knochen, induziert durch autologes Zahnmatrixmaterial.

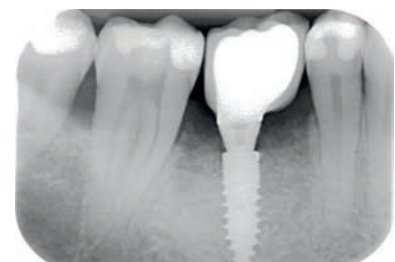

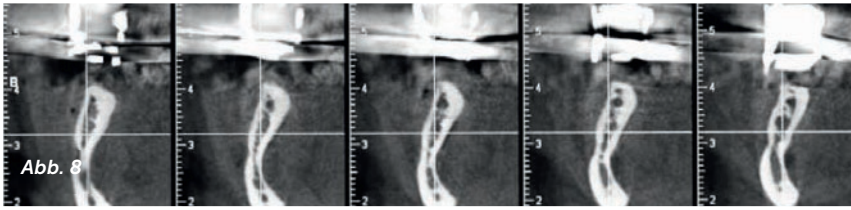


Abb. 5: Auch die röntgenologischen Ergebnisse sind überzeugend: Zustand ein Jahr postoperativ nach Implantation und Prothetik Regio 45 (Champions [R]Evolution, Ø 3,5 mm, 10 mm Länge).





Fazit

Der *Smart Grinder* ist für mich ein Meilenstein auf dem Gebiet der KEM in der Implantologie. Eine Revolution, die sogar der Transplantation autologen Knochens den Rang als Goldstandard ablaufen wird: Das Zahnmaterial wird nicht so schnell resorbiert wie augmentierter Knochen, ein zweites Operationsfeld (zur Knochenentnahme) ist überflüssig, und die Zahnschubstanz enthält mehr Knochenwachstumsfaktoren als Knochen selbst. Berücksichtigen wir also die wissenschaftliche Datenlage, entsorgen extrahierte Zähne nicht im Müll, arbeiten mehr mit der Natur und recyceln patienteneigenes Material zum Erhalt von Weich- und Hartgewebe. Wir müssen unsere Patienten über die aktuellen evidenzbasierten Möglichkeiten zur Vermeidung eines Knochenkollapses nach Exzaktion aufklären, um nicht dem Vorwurf einer in Kauf genommenen Körperverletzung (Resorptionsprozess nach Exzaktion) ausgesetzt werden zu können.

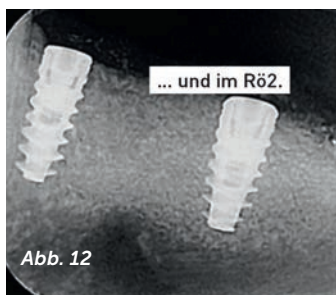
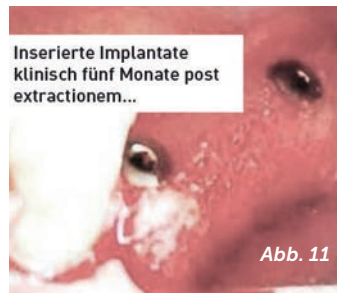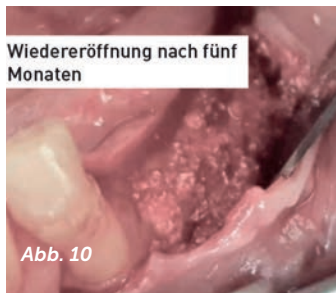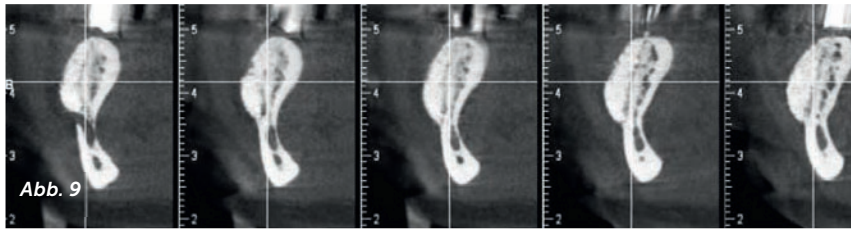


Abb. 8 bis 12: Auch umfangreiche Augmentationen oder leicht abgewandelte Khoury-Techniken sind mit Zahnschalen oder allein mit dem *Smart Grinder*-Verfahren durchführbar. Normalerweise benötigt man keine Membran für kleine Augmentationen oder eine gewöhnliche Socket-Preservation zum Erhalt der Weich- und Hartgewebstrukturen. Bei umfangreichen Augmentationen jedoch – wie hier – bedient man sich beispielsweise einer PRF-Membran, um das Material an Ort und Stelle zu halten. Auch die Fixierung einer lateralen Zahnschalentechnik mit Pins ist natürlich möglich.

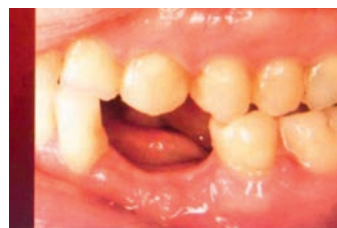
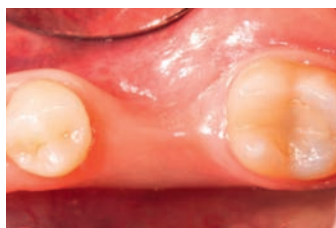
Abb. 13 und 14: Knochen- und Zahnfleischprophylaxe (ohne vertikalen oder horizontalen Abbau in der Zukunft)

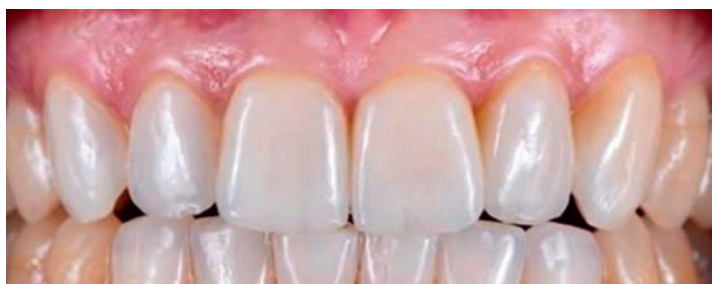

Abb. 15: Aufklärung vor Exzaktion und gegebenenfalls die Anwendung des *Smart Grinders*-Verfahrens ist meines Erachtens Pflicht einer jeden Zahnarztpraxis. Ästhetische (langzeitstabile) Restorations, wie hier beispielsweise Regio 21–26 Sofortimplantationen mit Einzelzahnvollkeramikronen, kann man somit routinemäßig einsetzen.



Abb. 16: Der *Smart Grinder*

Fotos: Dr. Armin Nedjat